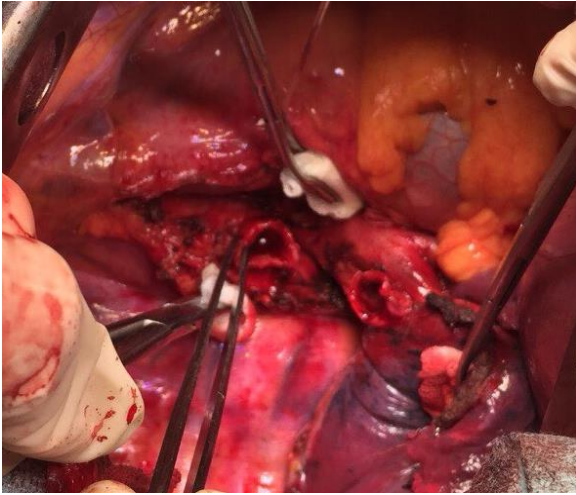


Клінічний випадок

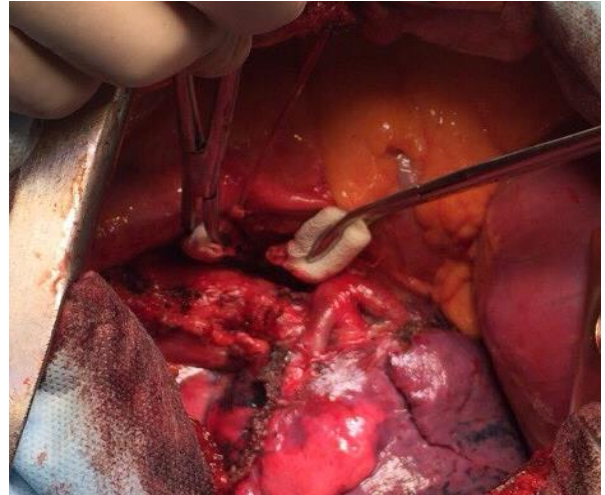
Приклад стандартної бронхопластичної операції

- **хворий** 53 роки
- **діагноз:** рак верхньої долі правої легені pT2N2M0, III стадії
- **стан** після 4-х блоків ПХТ в неоад'ювантному режимі з частковим регресом пухлини (55%)
- **операція:** бронхопластична верхня лобектомія справа
- **ПГЗ:** плоско клітинний рак легені G2, R0

фото етапів операції:



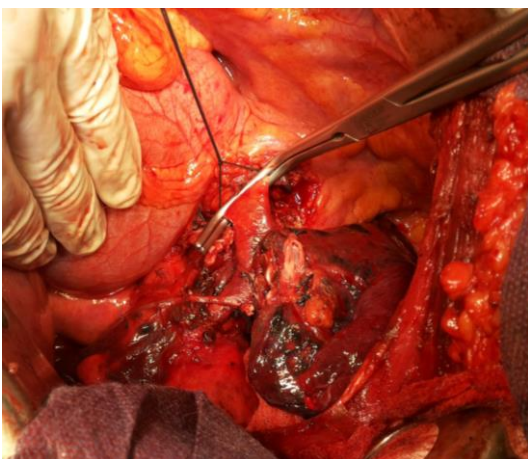
Після виконання лобектомії, резекції правого головного і проміжного бронхів



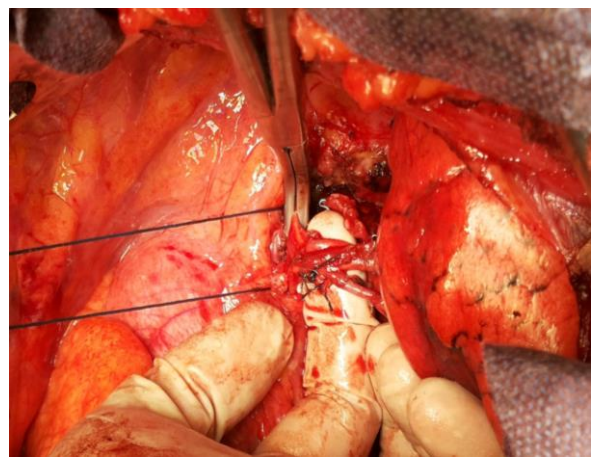
Після накладання анастомозу

Клінічний випадок № 2

Приклад ангіопластичної верхньої лобектомії зліва: циркулярна резекція стовбура лівої легеневої артерії: анастомоз - кінець в кінець



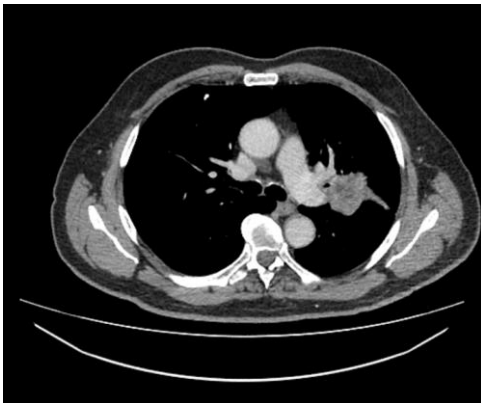Інвазія в стовбур легеневої артерії



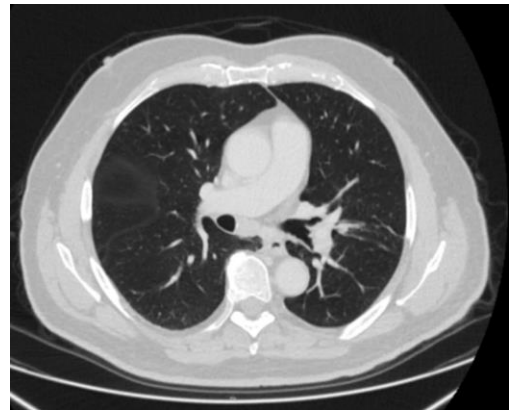Резекція легеневої артерії і накладання міжсудинного анастомозу

Клінічний випадок № 3

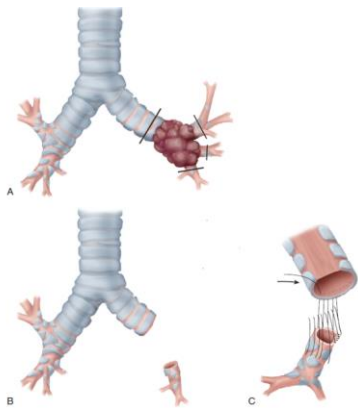
Пацієнт 63 років. Центральний рак лівого верхньодольового бронху з переходом на головний, нижньодольовий бронхи. T2N1M0.



Виконана верхня лобектомія зліва з циркулярною резекцією головного, нижньодольового і 6 сегментарного бронхів.



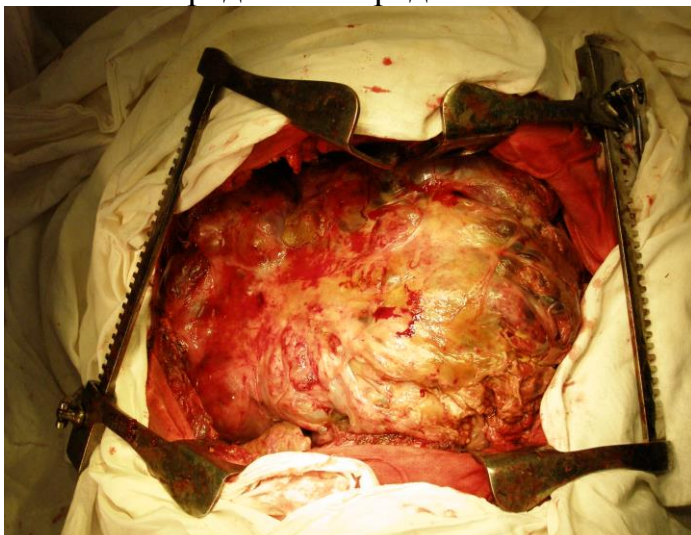
Анастомоз нижньодольовий – лівий головний бронх.
Схема виконаної операції



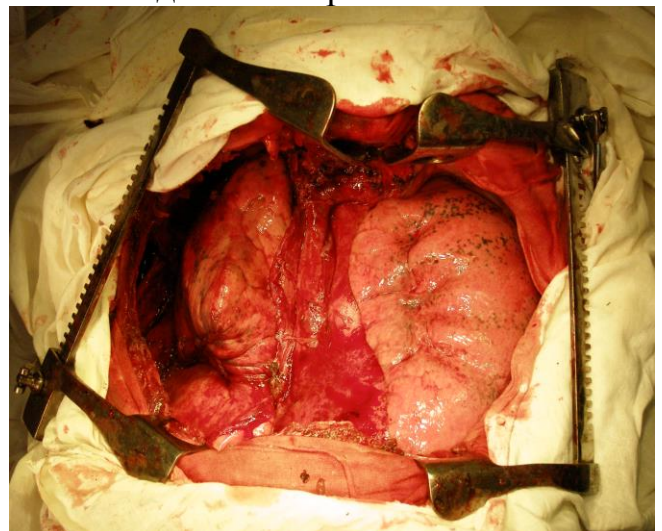
Реконструктивні операції як альтернативний метод лікування центрального раку легені показав результати, не тільки такі ж ефективні а і навіть кращі, ніж після пневмонектомії, а відсоток ускладнень не перевищив таких, як після класичних операцій

Хірургічні втручання при злоякісних пухлинах середостіння

Доступ **Clamshell** тератобластома переднього середостіння

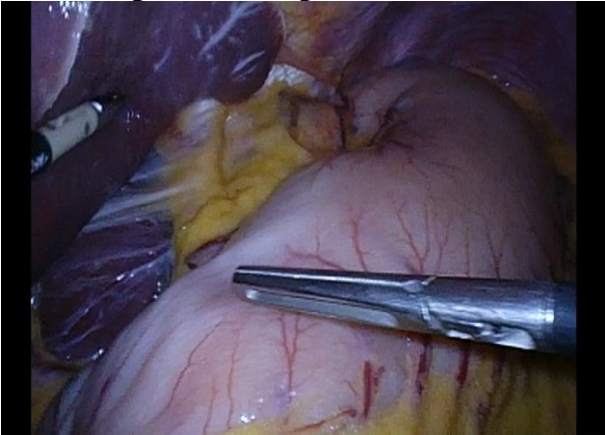

Операційне поле – середостіння після видалення тератобластоми

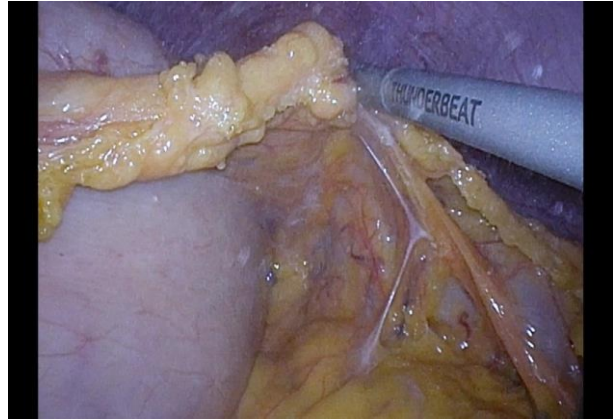


Хірургічні втручання на стравоході

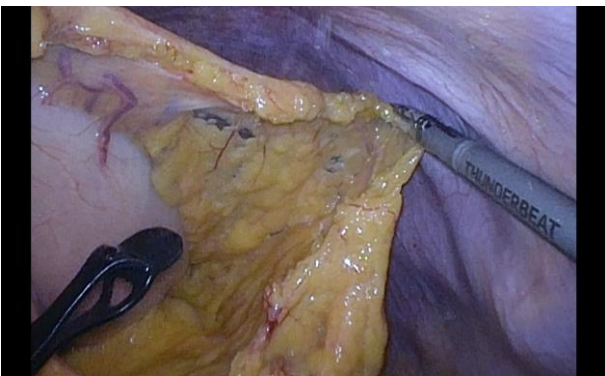Гібридна операція Льюїса



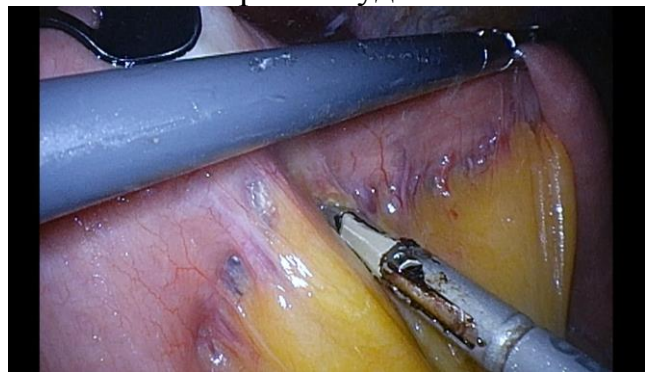Ревізія черевної порожнини



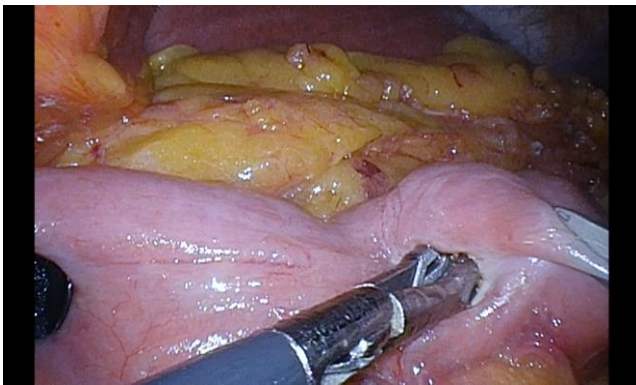
Мобілізація шлунка зі збереженням
правих судин



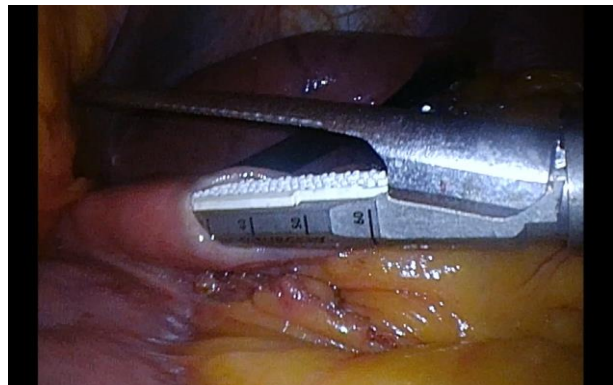
Мобілізація шлунка зі збереженням
правих судин



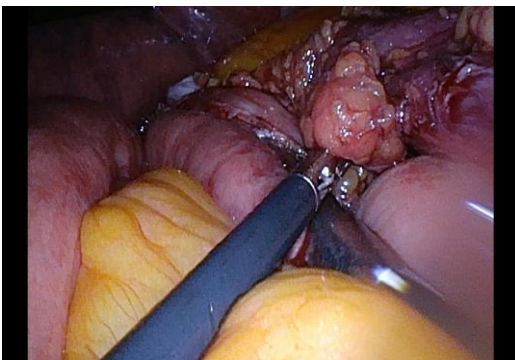
Виділення трансплантату тонкої кишки



Ілеотомія



Заведення зшиваючого апарату в тонку
кишку з метою формування анастомозу



Стравохідно-тонкокишковий анастомоз